

# Encefalitis herpética, a propósito de un caso clínico (importancia del diagnóstico y tratamiento precoz)

Dres. Ronald Salamano<sup>1</sup>, Rocío Ormaechea<sup>2</sup>, Abayubá Perna<sup>3</sup>, Jorge Lorenzo<sup>4</sup>, Sergio Dansilio<sup>5</sup>, Carlos Ketzoian<sup>6</sup>, Edgardo Spagnuolo<sup>7</sup>

## Resumen

*La encefalitis por herpes virus simple tipo 1 es una enfermedad grave, que causa una elevada mortalidad y secuelas de importancia en quienes la sobreviven. En contraste, es de las pocas encefalitis que tiene un tratamiento específico (acyclovir) que ha mejorado sustancialmente el pronóstico vital y funcional de estos pacientes. La sospecha diagnóstica y el tratamiento precoz son fundamentales para revertir el cuadro clínico. La reacción en cadena de la polimerasa (PCR) en líquido cefalorraquídeo ha sustituido al estudio de biopsia cerebral en el diagnóstico positivo de la afección. Se presenta un caso clínico de encefalitis herpética, comentándose los pilares diagnósticos del proceso y su evolución característica. Se hace énfasis en la necesidad de tener en cuenta esta enfermedad ante todo cuadro neurológico febril de evolución aguda-subaguda y utilizar la terapéutica antiviral ante la sospecha de encefalitis herpética.*

**Palabras clave:** Encefalitis-complicaciones  
Encefalitis-quimioterapia  
Infecciones por herpes virus  
Acyclovir-uso terapéutico  
Herpes virus simple tipo 1

Las encefalitis virales son enfermedades cuya prevalencia es difícil de determinar con certeza, algunas de carácter leve y autolimitadas y otras de carácter grave con mortalidad elevada.

Dentro de estas últimas se encuentran las encefalitis por herpes virus simple tipo 1, cuya incidencia ha sido estimada en Estados Unidos, Suecia e Inglaterra en 1 caso/250-500.000 habitantes.

En Estados Unidos se estima que aproximadamente corresponden a 10%-20% de las encefalitis. Su estimación para nuestro país es similar.

Afecta a ambos sexos por igual y se puede presentar a cualquier edad de la vida, determinando dos picos etarios en su incidencia (sobre los 20 y 50 años)<sup>(1)</sup>.

En los pacientes infectados por el VIH, la incidencia no parece ser mayor que la de los pacientes inmunocom-

1. Ex-profesor Adjunto de Neurología. Neurólogo del Servicio de Neurología y Neurocirugía del Hospital Maciel.

2. Residente de Medicina Interna, Clínica Médica I Dr. G. Catalá. Hospital Maciel.

3. Posgrado de Neurología. Facultad de Medicina.

4. Profesor Agregado y Director del Equipo de Neuropsicología. Instituto de Neurología.

5. Neurólogo, Asistente del Equipo de Neuropsicología. Instituto de Neurología.

6. Coordinador del Equipo de Neuroepidemiología. Instituto de Neurología.

7. Ex-profesor Adjunto de Neurocirugía. Instituto de Neurología. Neurocirujano del Servicio de Neurología y Neurocirugía del Hospital Maciel.

**Correspondencia:** Dra. Rocío Ormaechea. Millán 3883. CP 11700. Montevideo, Uruguay

Presentado: 3/11/98

Aceptado: 29/12/98

petentes. La mortalidad es cercana a 70% y quienes la sobreviven quedan habitualmente con importantes secuelas en la esfera mnésica.

El advenimiento en los últimos años de fármacos anti-virales, de reconocida eficacia (vidarabina, aciclovir) ha determinado un cambio sustancial en el pronóstico vital y funcional de estos pacientes<sup>(2)</sup>.

Brevemente se recuerda que la encefalitis herpética es una enfermedad de carácter agudo y grave, que no tiene una singularidad clínica definida, donde se puede encontrar un síndrome febril, un cuadro confusional o deterioro de vigilia, elementos focales neurológicos, crisis epilépticas parciales o secundariamente generalizadas con escasos o nulos signos de irritación meníngea.

La encefalitis herpética tiene una especial predilección por la cara basal e interna de ambos lóbulos temporales y cara orbitaria del lóbulo frontal, aunque puede existir en otras topografías<sup>(3)</sup>.

En cuando a su patogenia, ésta aún no es comprendida totalmente. Las hipótesis más aceptadas plantean que en los casos vinculados a primoinfección la puerta de entrada sea a partir de las fosas nasales que por vía retrógrada axonal llega al rinencéfalo (nervio olfatorio), y que el resto de los casos sean consecuencia de la reactivación del virus que se encuentra acantonado en el ganglio de Gasser y que a través de las ramas trigéminas alcanza el encéfalo<sup>(4)</sup>.

El diagnóstico es de sospecha clínica, apoyado por los exámenes paraclínicos, a través de la resonancia nuclear magnética (RM) (que da imágenes altamente sugestivas), el EEG (que muestra la existencia de complejos pseudoperiódicos de topografía temporal), la tomografía axial computarizada (TAC) (que muestra en forma tardía imágenes orientadoras) y el estudio convencional de líquido cefalorraquídeo (LCR) (pleocitosis linfocitaria, con algunos elementos hemorrágicos, hiperproteorraquia y glucorraquia normal)<sup>(2)</sup>.

El diagnóstico se confirma en la actualidad por detección del ADN viral por reacción de cadena de polimerasa (PCR) (Lakeman y Whitley). Dicha técnica ha demostrado tener 98% de sensibilidad y 95% de especificidad en el diagnóstico de encefalitis herpética, sustituyendo de esta forma a la polémica realización de la biopsia cerebral propugnada hasta hace pocos años atrás<sup>(5)</sup>.

Se presenta a continuación el caso clínico de un paciente afecto de encefalitis herpética asistido en nuestro medio con diagnóstico confirmado con PCR, presentando estudios imagenológicos y neuropsicológicos compatibles con el diagnóstico.

### Historia clínica

Paciente de 45 años, diestro, empleado de OSE (toma con-

sumos), fumador moderado, sin conductas de riesgo para adquirir el virus de la inmunodeficiencia humana (VIH), que el día 7 de julio 1996 comenzó con un cuadro febril de 38°C axilar; a los pocos días agregó cefaleas, náuseas y vómitos ocasionales, cuadro confusional con alteraciones de conducta e incontinencia urinaria y fecal. El día 12 de julio consultó en servicio de urgencia. Al examen se constató un paciente confuso, con tendencia al sueño, febril (38°C axilar), sin elementos focales neurológicos, y sin signos meníngeos. No se detectaron focos infecciosos extraneurológicos. La TAC de urgencia mostró: área hipodensa temporal derecha de difícil interpretación (estudio sin contraste). Se internó sin orientación nosológica y etiológica. Tratamiento empírico: ceftriaxona 2 g cada 24 horas intravenosa.

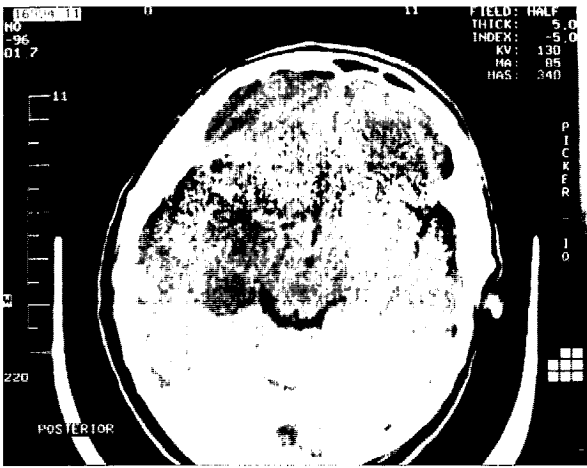Internado persistió con cuadro confusional, agravando el estado de vigilia. Continuó febril hasta el 19 de julio. Exámenes complementarios: velocidad de eritrosedimentación (VES) elevada, leucocitos moderada, serología para el VIH negativa, TAC con contraste similar a la realizada en urgencia. RM encefálica: proceso temporal y frontal derechos con muy escaso efecto de masa. Estudio de líquido cefalorraquídeo (14 de julio): líquido opalescente incoloro, Pandy++, proteínas 80 mg/dl, glucosa 73 mg/dl, células 550/mm<sup>3</sup> (90% mononucleares, 10% polimorfonucleares), no se observaron hematíes. Estudio LCR 19 de julio: turbio, sin coágulos, luego de centrifugado sobrenadante xantocrómico, Pandy++++, proteínas 200 mg/dl, glucosa 46 mg/dl, 750 hematíes/mm<sup>3</sup>, la mayoría crenados, glóbulos blancos: 500/mm<sup>3</sup> (80% polimorfonucleares, 20% mononucleares). TAC de control agravamiento imagenológico (figura 1).

Del 20 al 30 de julio permaneció estable, sin mejoría. Consulta neurológica 30 de julio: proceso compatible con una encefalitis herpética. Se solicitó EEG urgente: actividad irritativa con complejos pseudoperiódicos de topografía temporal bilateral predominando a derecha. PCR para virus herpes simple tipo 1 (VHST1) (en dos laboratorios distintos) positivo. Se comenzó tratamiento con aciclovir y dexametasona.

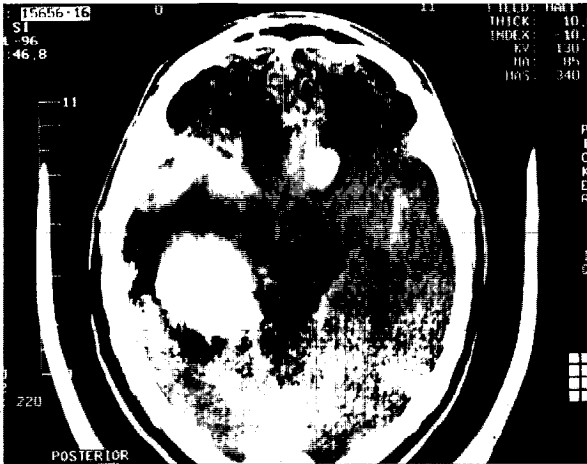
Evolución favorable, alta 20 días después con secuelas mnésicas severas sobre todo en la memoria de fijación.

### Exploración neuropsicológica

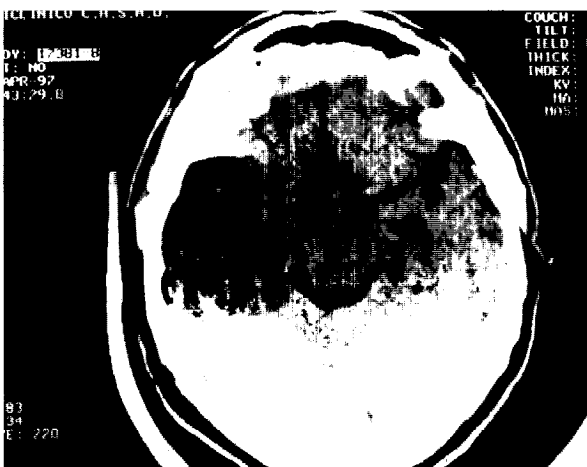
El paciente fue evaluado en dos oportunidades, la primera el 2 de setiembre de 1996 y la segunda el 28 de mayo de 1997. En ambos casos el paciente se encontraba vigil, con dificultades para acceder a los parámetros espacio-temporales por su amnesia, pero no presentaba alteraciones de la conciencia. Las funciones conceptuales (capacidad de abstracción, formación de conceptos) estaban conservadas, según se evidenció en la prueba de anolo-



a



b



c

**Figura 1a, b y c.** Evolución lesional tomográfica en distintos estadios evolutivos en donde se observa preferentemente la afectación del lóbulo temporal derecho.

gías y en el Wisconsin Card Sorting Test (WCST) donde se logró extraer las seis categorías. No había trastornos del lenguaje, del habla, de las praxias ideatoria e ideomotriz ni de las habilidades visuoespaciales.

La exploración de la memoria se efectuó utilizando básicamente el protocolo de Montevideo, normatizado para nuestro medio, y otras pruebas adicionales con el objetivo de profundizar en dichas funciones (6). Se constató desde el principio un síndrome amnésico secular caracterizado por un déficit en la capacidad de consolidar nueva información de naturaleza declarativa y episódica en sistemas de memoria a largo plazo, estando la memoria corto plazo "pasiva" (mantenimiento provisorio de información) indemne sin fabulación (7). El mismo comprometía tanto la adquisición de material verbal como visuoespacial, se instrumentaron pruebas de evocación mediante claves semánticas explícitas (en la lista de 15 palabras) no lográndose una mejoría significativa, lo cual constituyó un argumento a favor de que el déficit radicaba en los llamados procesos de "consolidación", tal cual fue mencionado, y nos orientó al modelo de las amnesias llamadas "hipocámpicas" o "mesotemporales", es decir constituye un "olvido a medida" (8,9); también fue posible encontrar una no-liberación a la interferencia proactiva (con prueba tipo paradigma de Wickens), cuando se cambia la categoría de estímulo en memoria a corto plazo, elemento que nos orientó a una extensión frontal del proceso, hecho ya descrito en las amnesias seculares a las encefalitis herpéticas. Los resultados de WCST, sin embargo, no ofrecen un número significativo de errores o respuestas perseverativas, pero resultó claro un síndrome disejecutivo tanto en pruebas "de flujo" (evocación por categorías semánticas) como en el Trail Making Test, en ambos casos afectada. No fue posible describir un déficit de la memoria semántica propiamente dicha (el "sistema de conocimiento del mundo" que posee el individuo, independientemente de claves temporales o espaciales), otro género de trastorno también informado como secular de las encefalitis herpéticas, seguramente por extensión temporal bilateral. Además, determinados comportamientos del paciente extraídos de la anamnesis al familiar (puerilidad, conductas de desinhibición conversar abundantemente, potomanía, conductas repetitivas tender a comer siempre el mismo género de alimentos) orientaron a una topografía prefrontal basal (10). A la amnesia "retrograda" (incapacidad de evocar acontecimientos que ocurrieron previamente al proceso patológico que ocasionó el trastorno) sigue una "franja premórbida" de aproximadamente dos años. Es así limitada en el tiempo, otra característica descrita en las amnesias hipocámpicas así como la ausencia de fabulación.

El paciente evolucionó a una discreta mejoría en lo

mentalement en la esfera mnésica.

### **Summary**

Type 1 Herpesvirus simple encephalitis is a serious disease that causes high mortality and important sequelae in survivors. In contrast, this is one of the few encephalitis that presents a specific treatment (acyclovir) that has substantially improved vital and functional prognoses in patients. Diagnostic suspicion and early treatment are very important tools in order to revert clinical conditions. Polymerase chain reaction (PCR) from LCR has substituted

subacute course, and use of antiviral therapy in the presence of a suspected herpesvirus encephalitis are emphasized.

### **Résumé**

L'encéphalite par herpès virus simple type 1, est une maladie grave qui provoque une mortalité élevée et d'importantes séquelles chez ceux qui y survivent. Par contre, elle fait partie des encéphalites ayant un traitement spécifique (acyclovir) qui a amélioré sensiblement le pro-

