

## Meningoencefalitis chagásica en el síndrome de inmunodeficiencia adquirida (SIDA). Primer caso en Uruguay.

Dres. Alicia Cardozo<sup>1</sup>, Mariela Mansilla<sup>1</sup>, Héctor Purstcher<sup>2</sup>, Eduardo Savio<sup>2</sup>,  
Mónica Lowinger<sup>3</sup>, Luis Calegari<sup>4</sup>, Ronald Salamano<sup>5</sup>,  
Adelina Braselli<sup>6</sup>, Ismael Conti<sup>7</sup>, Nora Franco<sup>8</sup>.

*La meningoencefalitis chagásica se observaba, hasta hace poco tiempo, casi exclusivamente en las formas congénitas de la enfermedad y en las formas agudas en menores de 4 años.*

*Estando la infección controlada por mecanismos inmunes, el aumento de los pacientes con distintas causas de inmunodepresión, ha permitido ver manifestaciones neurológicas de la enfermedad de Chagas, ya sea por reactivaciones de infecciones latentes o en el curso de la infección aguda.*

*El SIDA es una nueva causa de inmunodepresión en la que puede desarrollarse esta complicación de la que hay pocos casos documentados en la literatura.*

**PALABRAS CLAVE:** *Meningoencefalitis. Tripanosomiasis Sudamericana. Síndrome de inmunodeficiencia adquirida. Infección por HTLV III.*

### Introducción

La tripanosomiasis sudamericana o enfermedad de Chagas es causada por un protozooario monoflagelado, *Trypanosoma cruzi*. Es transmitido al hombre fundamentalmente por varias especies de triatomíneos o *vinchucas*, predominando en nuestro país el *Triatoma infestans*. Otras vías de transmisión son: transplacentaria y transfusional.

La infección tiene tres períodos: 1) la etapa aguda con alta parasitemia, sintomática o no; 2) una segunda etapa —latente—, asintomática, con baja parasitemia; y 3) una

etapa crónica, sin parasitemia demostrable, en la que dominan las lesiones cardíacas y digestivas de tipo degenerativo.

Durante la parasitemia de la fase aguda el microorganismo es capaz de atravesar la barrera hemato-encefálica y encontrarse en el líquido cefalorraquídeo, cerebro y células reticulares de las leptomeninges (1). La afectación neurológica suele ser asintomática en personas inmunocompetentes.

Sin embargo se describe meningoencefalitis aguda, particularmente en niños menores de 4 años, que en general es grave y de alta mortalidad.

En necropsias de fetos nacidos de madres con enfermedad de Chagas crónica se describen focos de meningoencefalitis y leptomeningitis.

También en pacientes inmunodeprimidos, especialmente trasplantados y con patología hematológica, se han observado meningoencefalitis agudas chagásicas debidas a reactivaciones de la infección latente (2).

Recientemente, con el advenimiento del SIDA se han observado reactivaciones de la infección chagásica con lesiones del SNC y meninges, de las que existe escasa documentación en la literatura.

1. Asistente de la Clínica de Enfermedades Infecciosas.
2. Profesor Adjunto de la Clínica de Enfermedades Infecciosas
3. Asistente del Departamento de Parasitología.
4. Profesor Adjunto del Departamento de Parasitología.
5. Asistente de la Cátedra de Neurología.
6. Profesor Agregado de la Clínica de Enfermedades Infecciosas.
7. Profesor del Departamento de Parasitología.
8. Laboratorio del S.E.I.C.

Trabajo de la Clínica de Enfermedades Infecciosas (Facultad de Medicina) y el Departamento de Parasitología (Instituto de Higiene).

Correspondencia:

Dra. Adelina Braselli  
Uruguay 2125 Ap. 702  
Montevideo - Uruguay

Recibido 20/9/92

Aceptado 21/12/92

Se presenta la primera comunicación en nuestro país del caso clínico de un paciente en estadio SIDA que desarrolló una meningoencefalitis por *Trypanosoma cruzi*. El interés de la presentación es el de alertar ante la posible aparición de nuevos casos en pacientes con severa alteración de la inmunidad celular dado que nuestro país presenta una región endémica de infección chagásica.

### Caso clínico

Paciente de sexo masculino, de 33 años, que residió durante la infancia en zona rural de Salto, con antecedentes familiares de enfermedad de Chagas. VIH (+) conocido desde agosto de 1989. Ingresó en la Clínica de Enfermedades Infecciosas el 19 de julio de 1991 por tuberculosis ganglionar y pulmonar, obteniéndose buena respuesta con el tratamiento antibacteriano habitual. Reingresa 6 meses después (3 de enero de 1992) por cuadro de 5 días de evolución, caracterizado por depresión de conciencia, mutismo y fiebre. Al examen se encontraba: vigil, con respuesta a estímulos nociceptivos, mal estado general, febril, 39°C axilar, anemia clínica, poliadenomegalias axilares, carotídeas, epitrocleares e inguinales bilaterales, no esplenomegalia. SNC: Fondo de ojo s/p. Rigidez de nuca intensa, no Kernig ni Brudzinski. Síndrome piramidal bilateral. Síndrome extrapiramidal a predominio de miembros superiores. Síndrome frontal intenso. El resto del examen era normal.

Se interpretó como una meningoencefalitis de causa infecciosa, realizándose: punción lumbar cuyo estudio citológico mostró: aspecto trasparente, ligeramente amarillo, Pandy +++++, proteinorraquia 4 g%, 15 linfocitos. Al examen directo se observaban abundantes formas tripomastigotas correspondientes a *T. cruzi*. El examen bacteriológico y micológico del LCR fue negativo (cuadro 1).

La tomografía axial computarizada (TAC) encefálica mostró una extensa área patológica a nivel frontal bilateral que involucraba el cuerpo caloso que estaba marca-

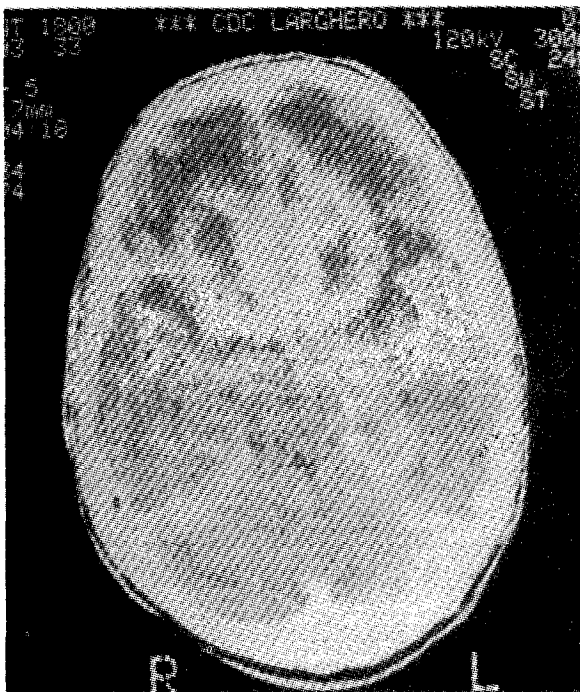


FIGURA 1: Tomografía axial computarizada encefálica. Extensa área patológica con topografía frontal. Compromete también sustancia blanca subcortical y septum pellucidum.

damente engrosado y se extendía a la sustancia blanca subcortical bilateral. Acentuado e irregular refuerzo de la lesión que predomina a nivel frontal basal y se extendía al septum pellucidum (figura 1).

Otros exámenes paraclínicos realizados mostraron: T4: 53/mm<sup>3</sup>; hematocrito: 38%; hemoglobina: 12.2 g/dl; glóbulos blancos: 3800 elementos/mm<sup>3</sup>, 74% polimorfonucleares (PMN), 4% eosinófilos, 20% linfocitos, 2% monocitos. VES 140 mm. Radiografía de tórax, ECG,


CUADRO 1  
Citoquímico de LCR inicial y su evolución

	3/1/92	14/1/92	7/2/92
Color	Transparente, ligeramente amarillo	Transparente	Hemático
Pandy	++++	++++	+++
Proteínas	4.00 g%.	1.83 g%.	1.99 g%.
Glucosa	---	0.32g%.	0.30g%.
Células	15 Linfocitos	3 Linfocitos	48 GB, 80% Linfocitos
Directo	T. cruzi	Negativo	

GB: glóbulos blancos.



**FIGURA 2:** Tomografía axial computarizada encefálica en la evolución a los 21 días.



**FIGURA 3:** Tomografía axial computarizada encefálica en la evolución a los 49 días.

ecocardiograma y endoscopia digestiva: normales.

Con el diagnóstico de meningoencefalitis chagásica, se inició tratamiento con nifurtimox por v/o a dosis de 10 mg/kg/día que se prolongó durante 60 días. El paciente evolucionó lentamente hacia la mejoría clínica. Desde el punto de vista paraclínico se observó un descenso progresivo de la proteinorraquia y de la celularidad del líquido cefalorraquídeo (LCR), no observándose tripanosomas en el LCR de la segunda punción lumbar realizada once días más tarde.

La segunda y tercera TAC efectuadas 15 y 43 días después respectivamente, mostraron la lesión bifrontal incambiada, con mejoría de la permeabilidad de la barrera hematoencefálica pariesional. Se delimitó bien una lesión hipodensa subcortical en sector parietal izquierdo, que apenas era visible en el estudio anterior (figuras 2 y 3).

Al mes de evolución presentó deterioro clínico, detectándose en el examen directo del LCR la presencia de *Cryptococcus neoformans* y no así de *Trypanosoma cruzi*. Pese al tratamiento específico el paciente se agravó progresivamente, produciéndose su fallecimiento a los dos meses del ingreso.

## Discusión

La tripanosomiasis sudamericana está ampliamente distribuida en distintas áreas geográficas desde México a la Argentina. La OMS sostenía en 1982, que por lo menos

65 millones de habitantes latinoamericanos vivían en zonas endémicas y de ellos, 20 millones podrían estar infectados. La OPS en 1984 estima que existen 7 millones de enfermos (3).

En un estudio efectuado en Uruguay, buscando prevalencia de infectados mediante la investigación de portadores de anticuerpos contra *Trypanosoma cruzi*, se encontraron valores que oscilaron entre 11% en el norte del país y 1% en el sur. Estos índices coinciden con la posibilidad de transmisión vectorial por la presencia de *T. infestans* intradomiciliaria (4). Por otra parte, los casos agudos son raros en el país, como lo demuestra el trabajo de la Dra. M. E. Franca, que revisa todos los casos registrados en el Departamento de Parasitología de la Facultad de Medicina entre 1965 y 1985. Se asistieron 3264 pacientes de los cuales sólo 0.8% correspondieron a formas agudas (5). Ninguno de los casos agudos vistos desde 1950 a 1985 se presentó como meningoencefalitis (6). En Artigas se registraron entre 1982 y 1985 tres nacimientos con enfermedad de Chagas congénita, ninguno de ellos tuvo compromiso neurológico (7).

Este paciente residió durante su infancia en una zona rural del Departamento de Salto, donde la prevalencia de esta parasitosis es superior a 8%. Esta realidad epidemiológica, la presencia de antecedentes de infección chagásica en integrantes de su grupo familiar y el hecho de que en los últimos años residió fuera del área endémica, permiten

